

CAT DEVANT UNE PTG DOULOUREUSE (SEPTIQUE OU NON)

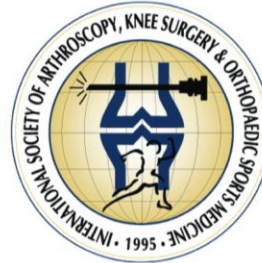S. LUSTIG, E. SERVIEN, P. NEYRET, R. GAILLARD

CENTRE ALBERT TRILLAT – HOPITAL DE LA CROIX-ROUSSE

DIU GENOU – LYON – 4 FÉVRIER 2017



UNIVERSITY TEACHING CENTER



Université Claude Bernard Lyon 1



Hospices Civils de Lyon



Original article

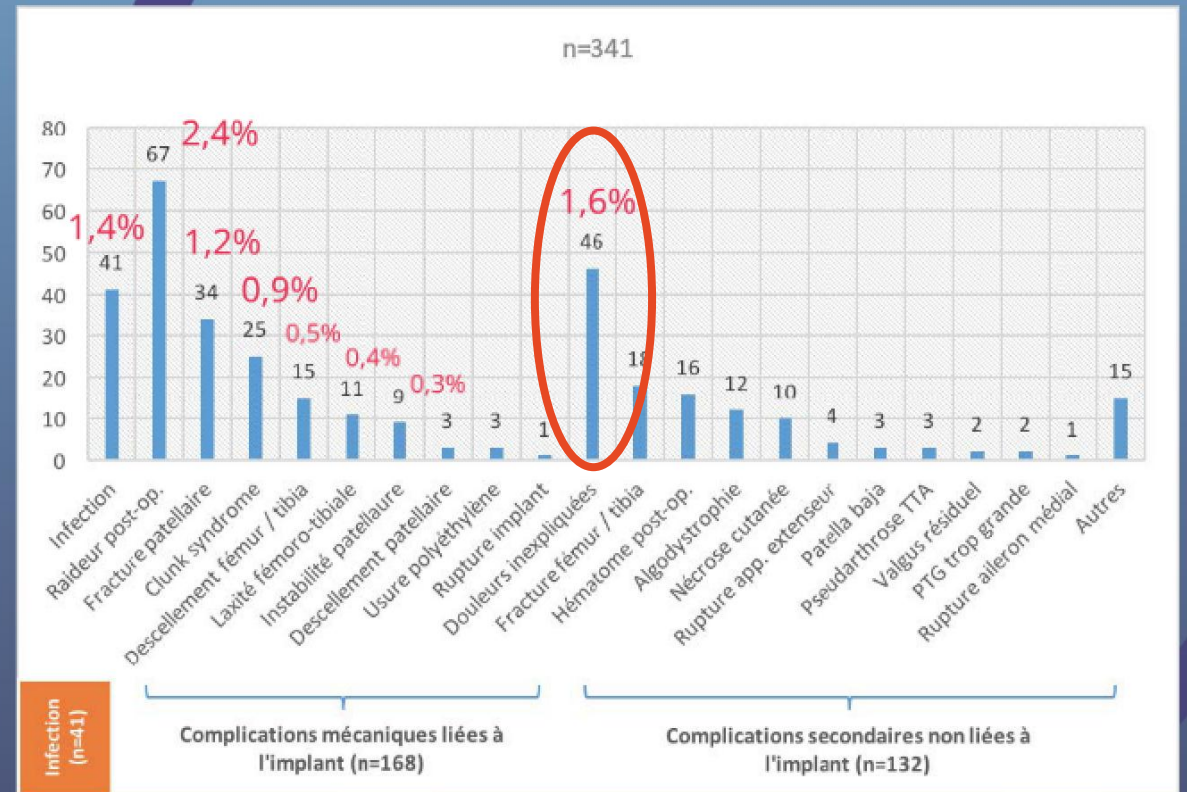
Total knee implant posterior stabilised by a third condyle: Design evolution and post-operative complications

R. Gaillard, S. Lustig, A. Peltier, V. Villa, E. Servien, P. Neyret

Base de données de 4189 implants

2844 implants analysés avec un recul ≥ 24 mois

341 complications (12%) chez 306 genoux (10,8%)



1,4%

5,9%

4,6%

DOULEURS INEXPLIQUÉES

Interrogatoire

Examen clinique

Bilan paraclinique (bio, Rx, TDM, scinti...)

DOULEURS EXPLIQUÉES

ÊTRE PATIENT +++

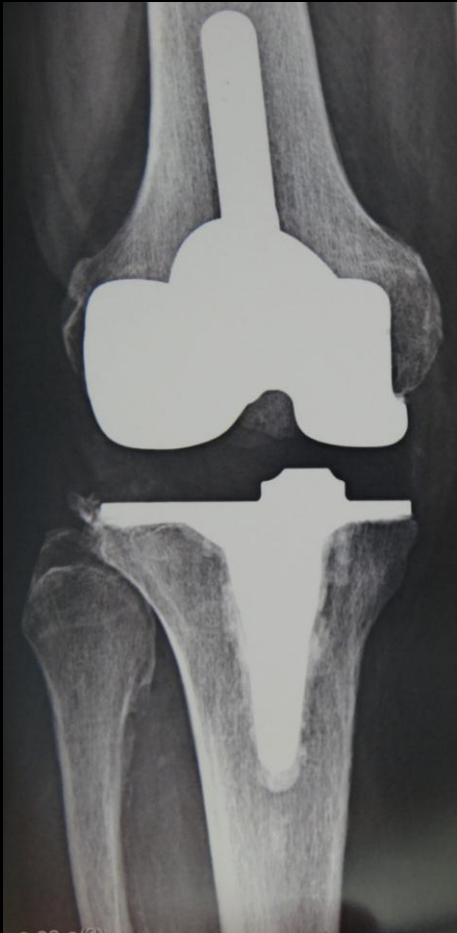> 1 AN POST-CHIRURGIE

DOULEURS INEXPLIQUÉES

1. Mauvais positionnement des implants (rotation +++ fémur / tibia)
2. Implants trop encombrants
3. Descellement mécanique / ostéolyse péri-prothétique
4. Instabilité fémoro-tibiale / laxité en flexion +++
5. Conflit fémoro-patellaire
6. Nécrose patellaire
7. Conflit osseux / ossifications
8. Tendinite (tendon patellaire +++)
9. Allergie aux métaux
10. Algodystrophie

INFECTION +++

MAUVAIS POSITIONNEMENT DES IMPLANTS

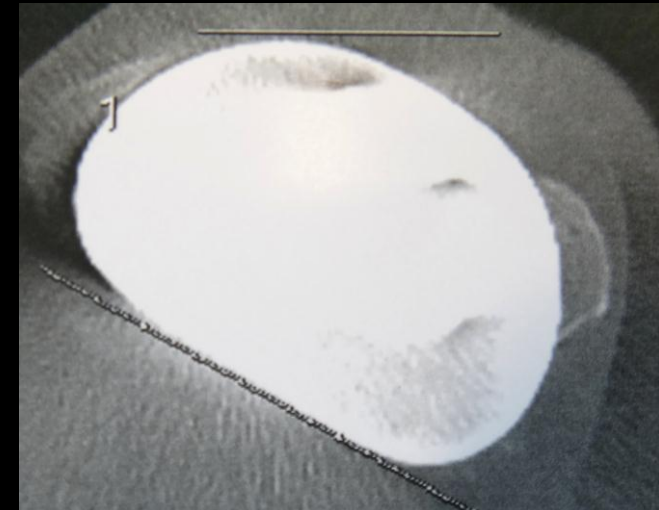


Trouble de rotation +++ (fémur / tibia)



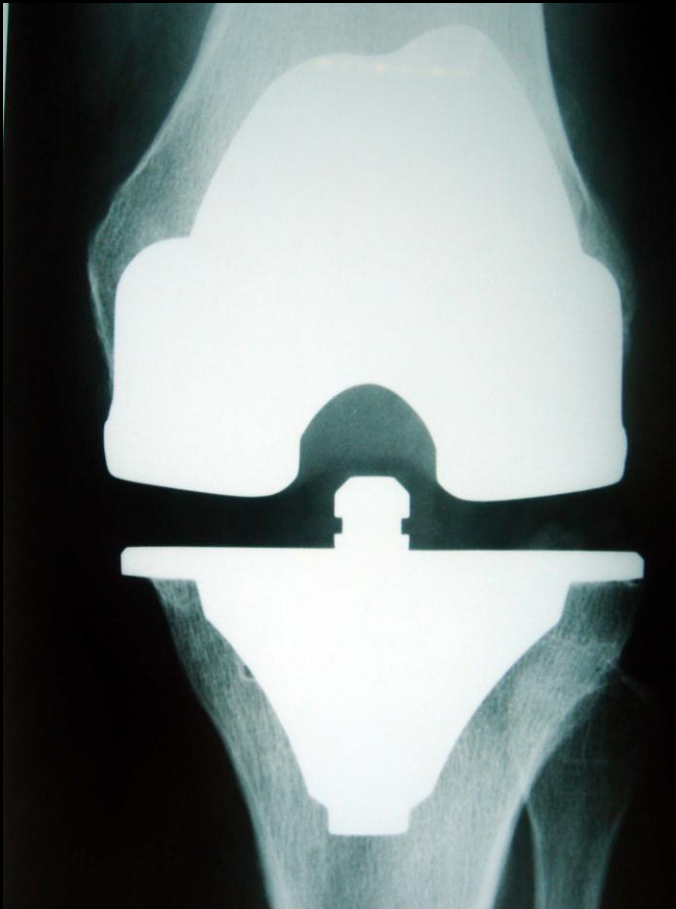
TDM bilatéral comparatif

RECONSTRUCTION 3D +++

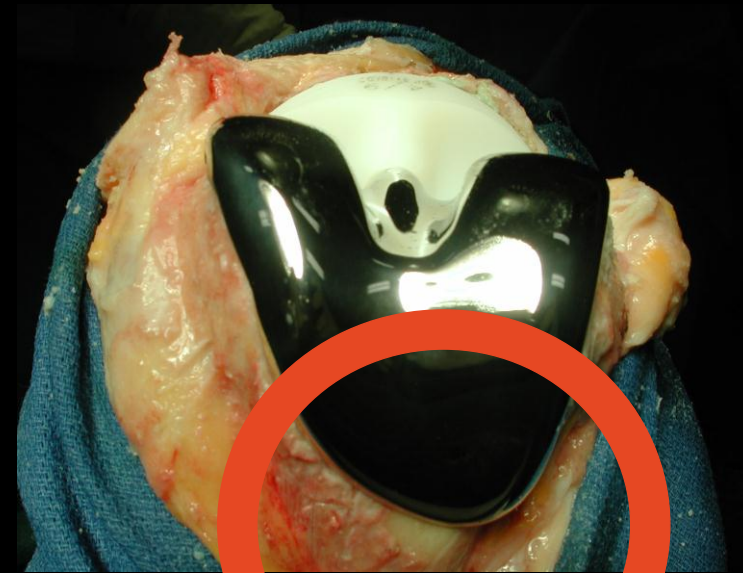
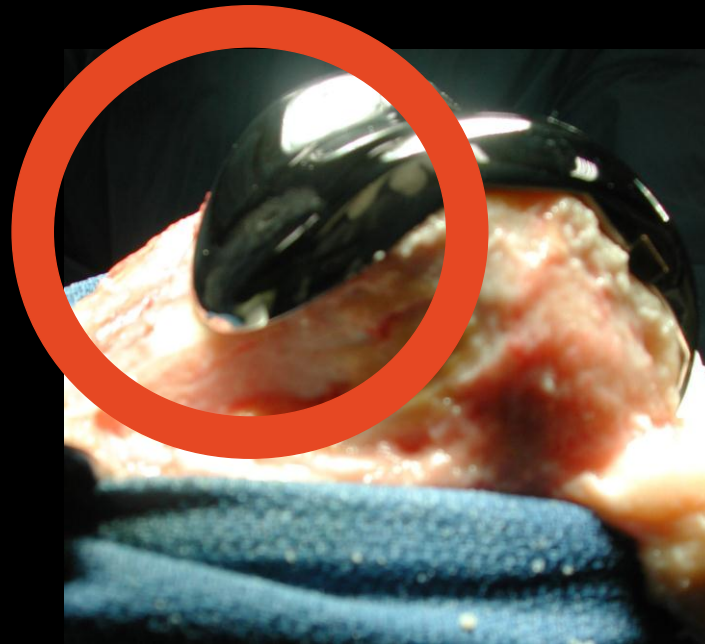


Excès de rotation tibiale interne

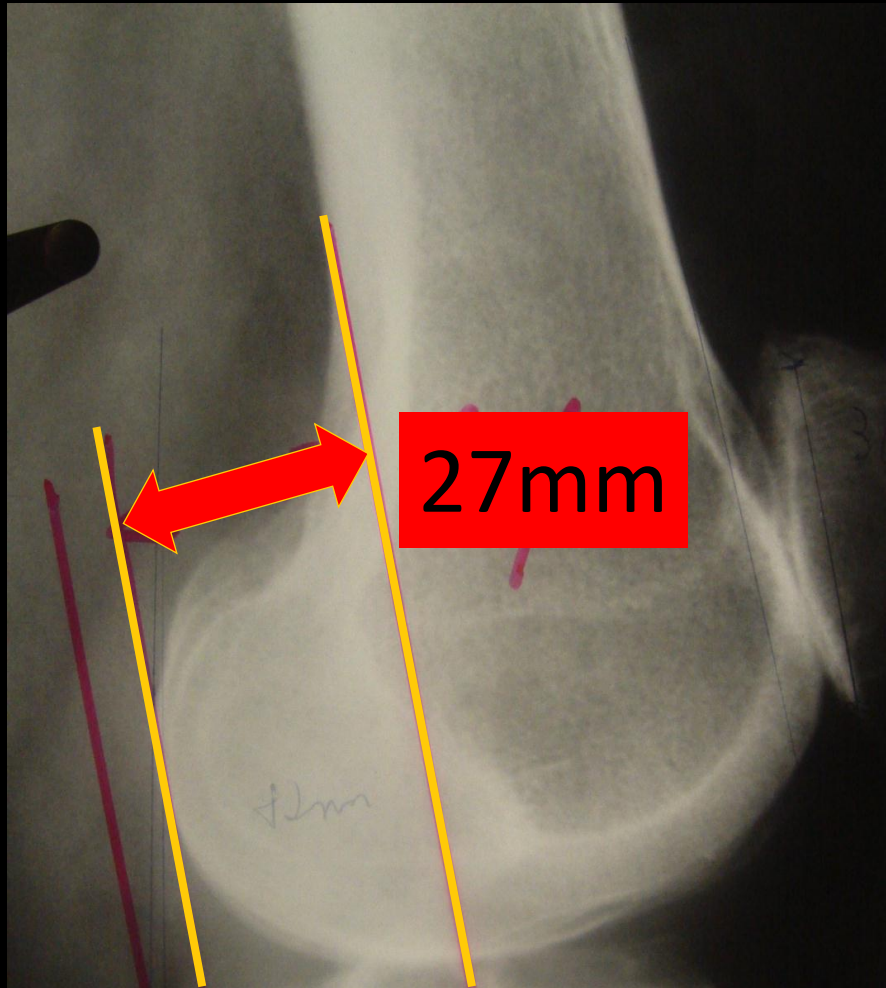
IMPLANTS TROP ENCOMBRANTS



Médio-latéral

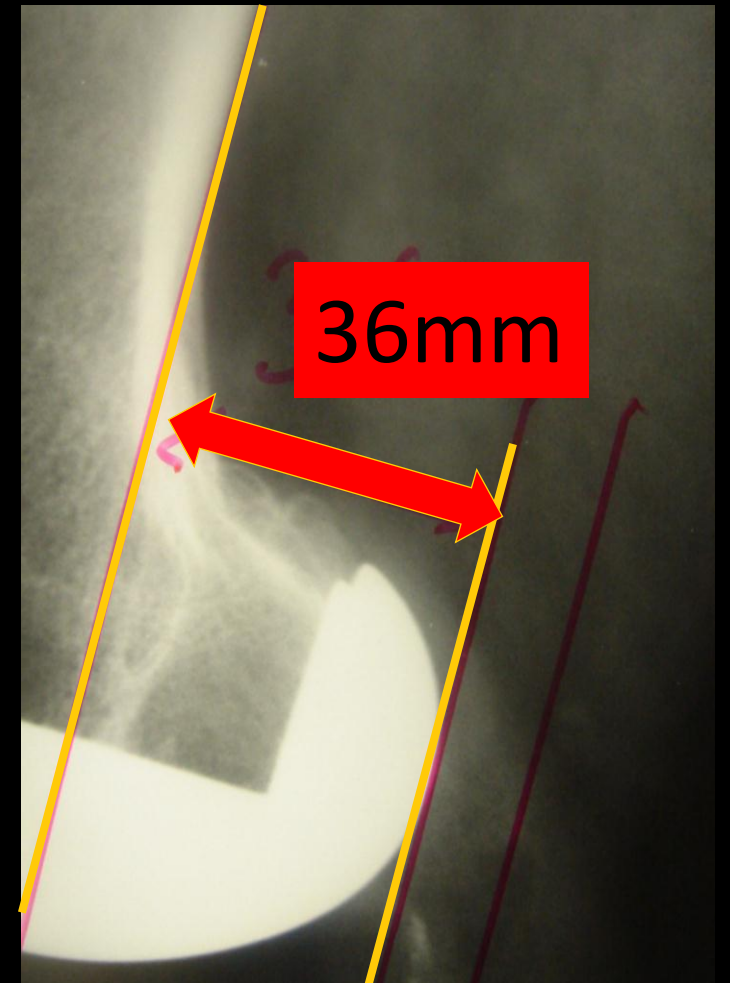


IMPLANTS TROP ENCOMBRANTS

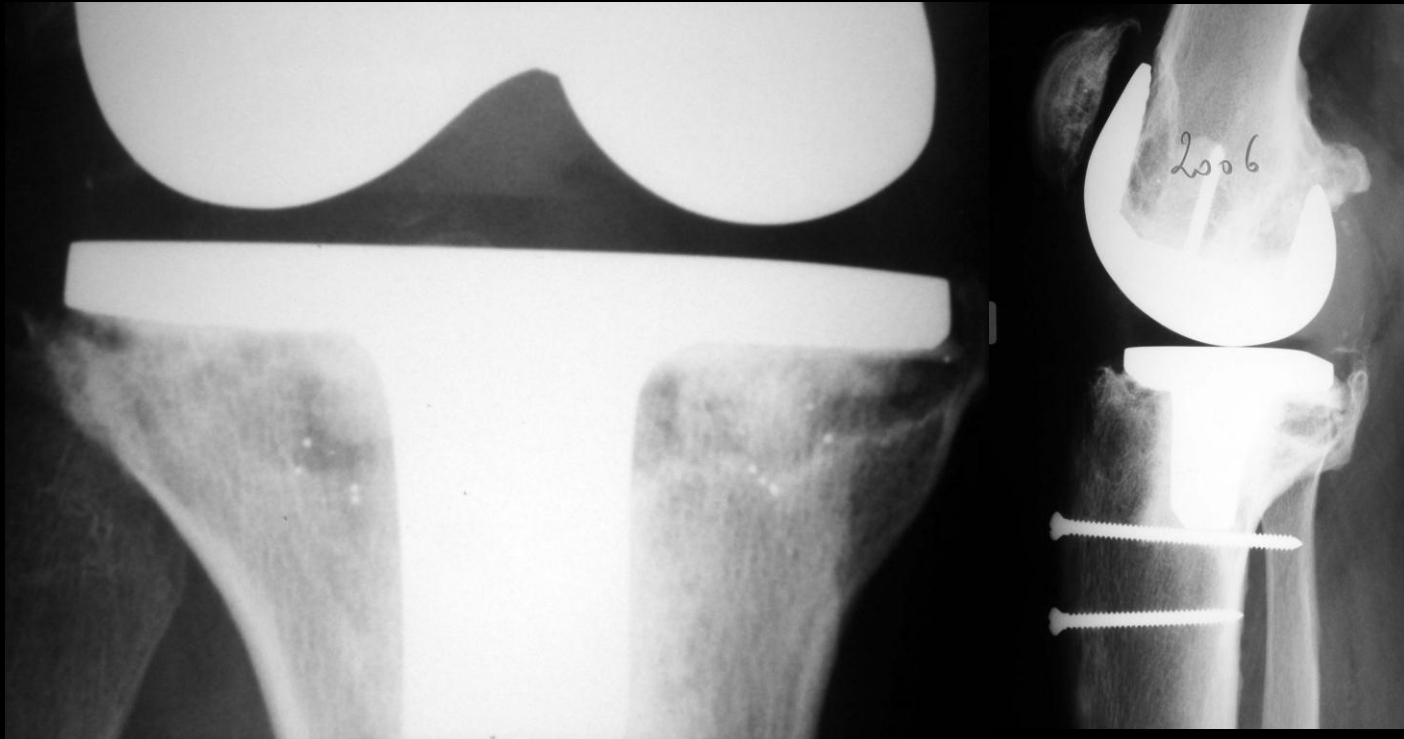


Antéro-postérieur

Excès d'offset
postérieur



DESCELLEMENT MÉCANIQUE



PTG à 20 ans

Usure PE +
ostéolyse

Intérêt du TDM pour diag précoce

+/-

scintigraphie

LAXITÉ FÉMORO-TIBIALE (EN FLEXION +++)

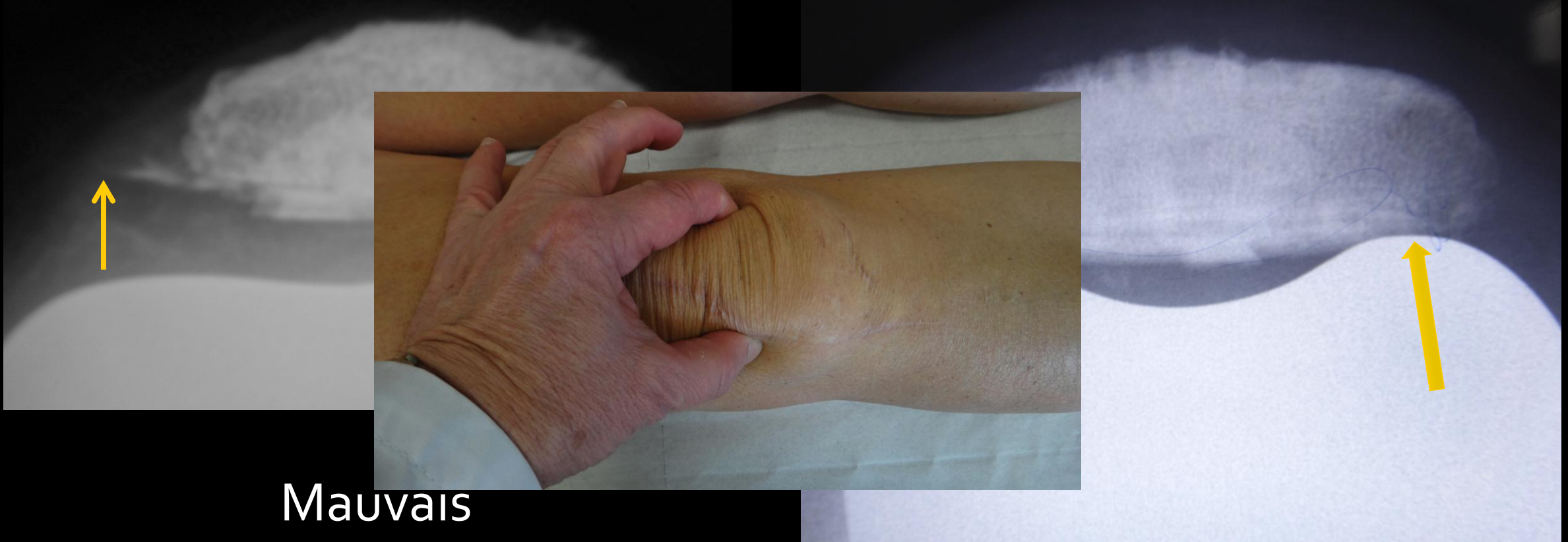Intérêt d'un examen clinique minutieux

+

Rx stress en flexion +++

CONFLIT FÉMORO-PATELLAIRE

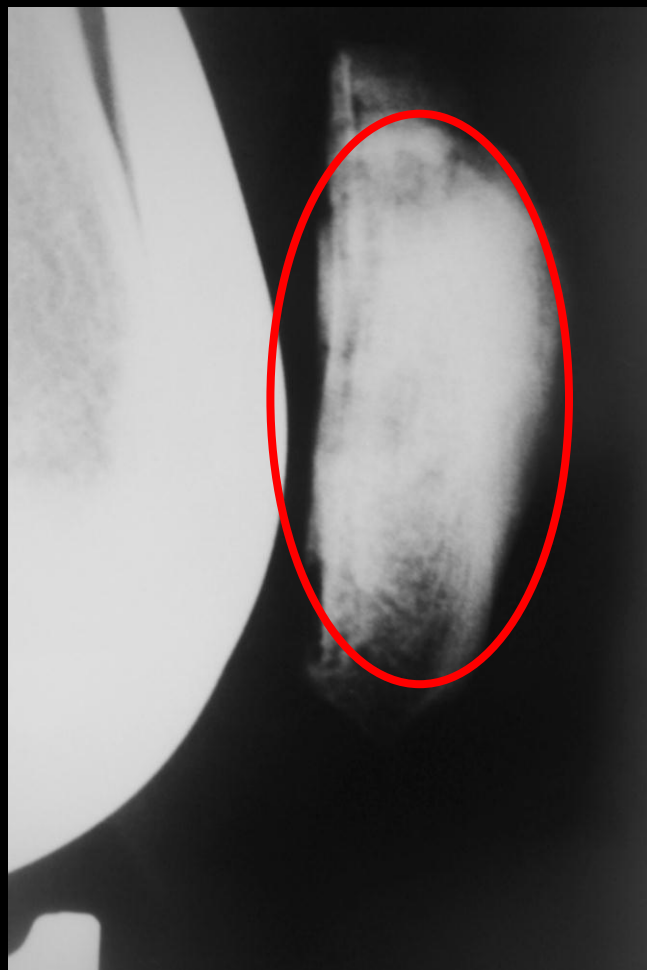Intérêt de la
scintigraphie +++



Mauvais
positionnement

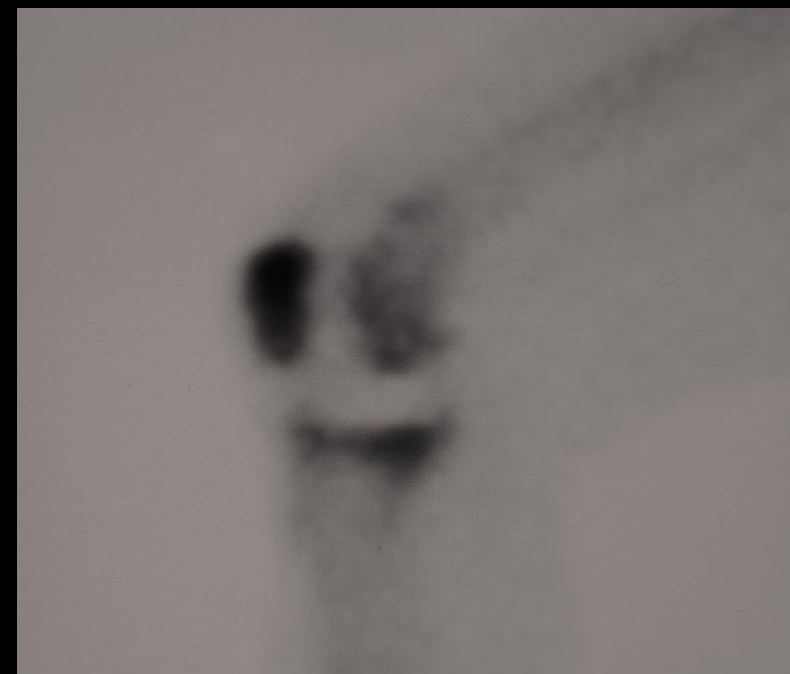Sous-dimensionnement

NÉCROSE PATELLAIRE



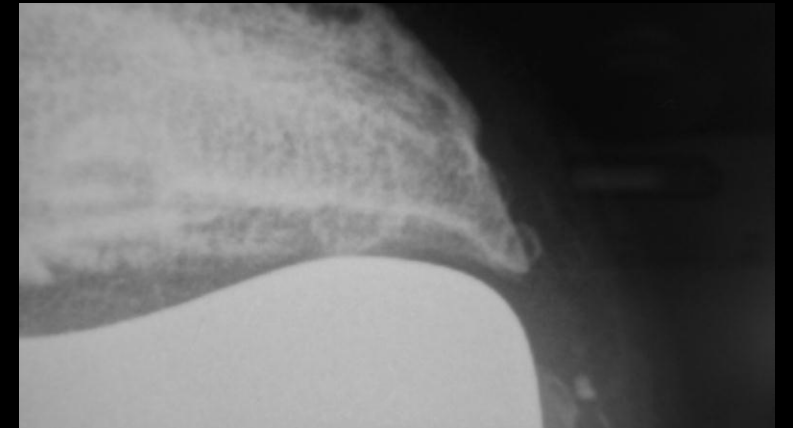
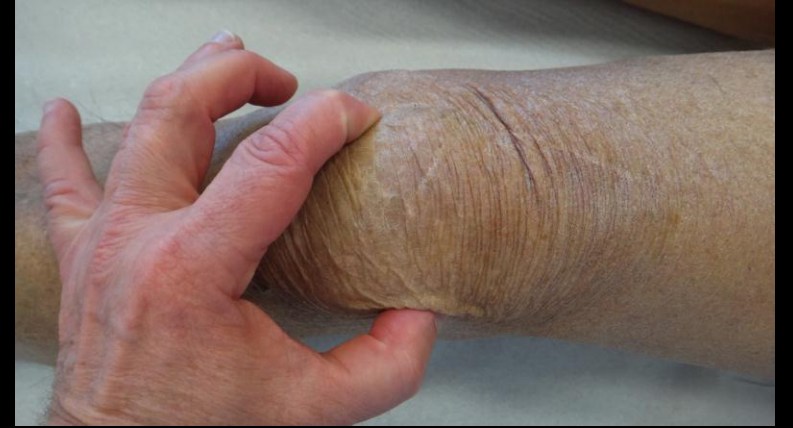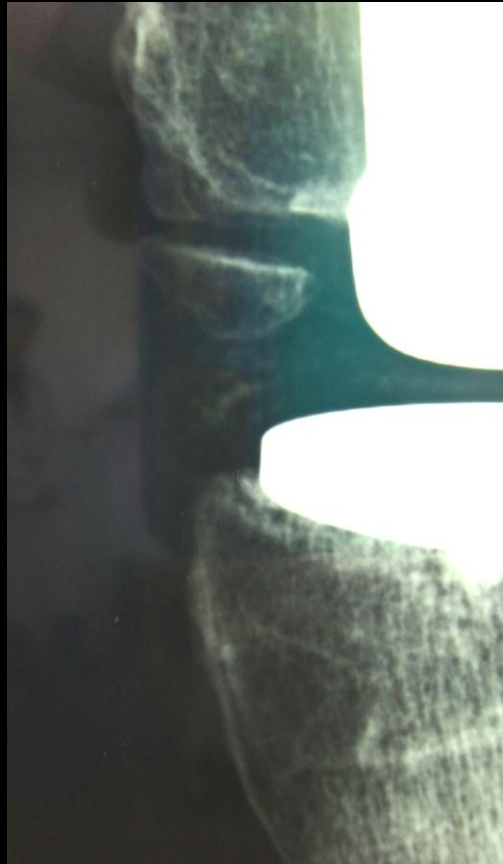Douleurs antérieures
diffuses

+++



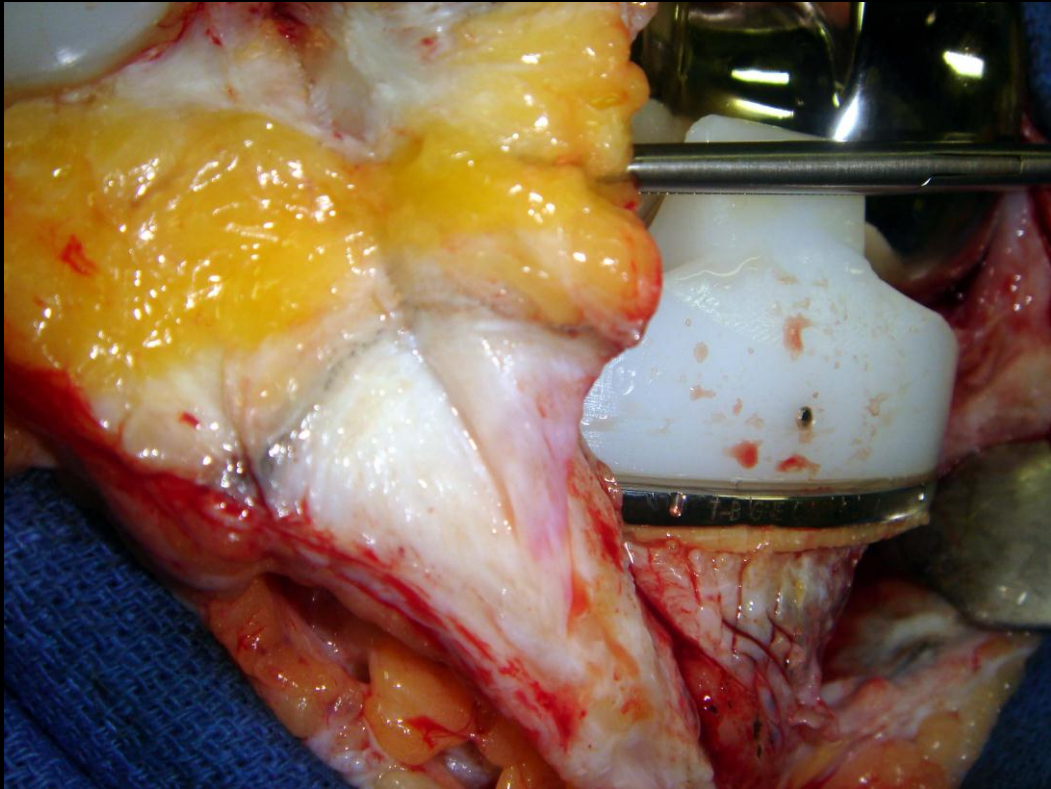
Intérêt de la scintigraphie +++

OSSIFICATIONS

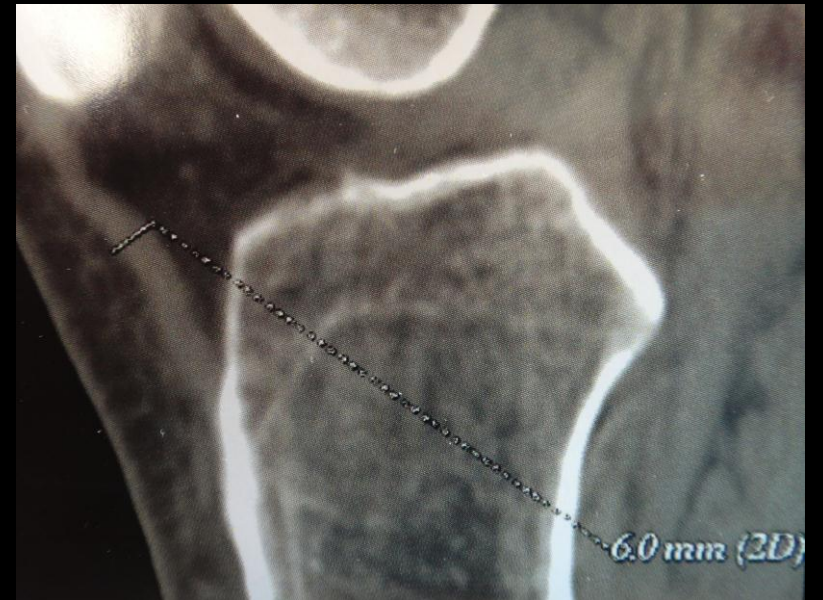

**Examen clinique +++
+/- scintigraphie**

TENDINITE DU TENDON ROTULIEN



Tendon
hypertrophié



Intérêt du TDM +++

SURDIMENSIONNEMENT DES IMPLANTS +++

ALLERGIE AUX MÉTAUX

NICKEL +++

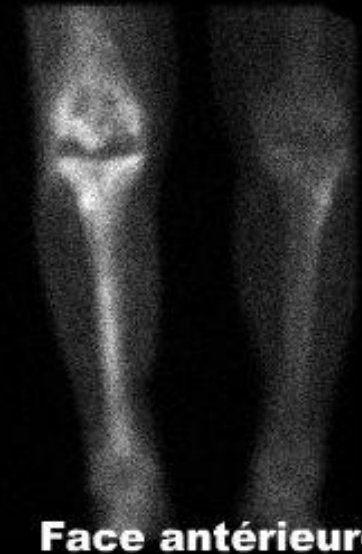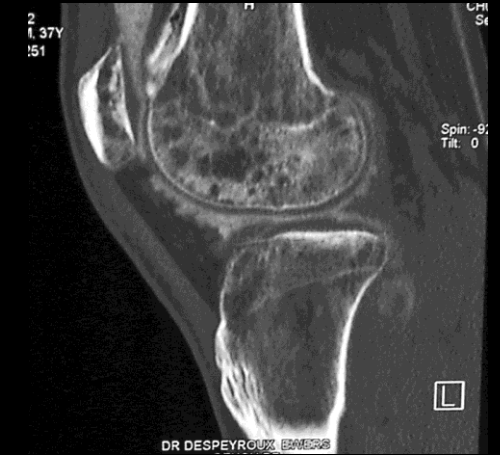Intérêt d'un interrogatoire minutieux

+

Bilan allergologique

ALGODYSTROPHIE

- Douleurs diffuses +++
- Douleurs à la palpation des masses musculaires
- +/- raideur
- Intérêt de la scintigraphie +++ / TDM



DOULEURS INEXPLIQUÉES

1. *Interrogatoire + Examen clinique (flexion+++)*
2. *NFS + VS + CRP*
3. *TDM*
4. *+/- scintigraphie +/- Rx stress (flexion)*

DOULEURS EXPLIQUÉES

*ELIMINER
L'INFECTION +++*



MERCI

